AUS DER UNIVERSITÆTS-FRAUENKLINIK BASEL
Direktor: Prof. Dr. A. LABHARDT

Die Kombination des Prolapses der Genitalorgane mit Karzinom

Inaugural-Dissertation

zur Erlangung der Doktorwürde
der Hohen Medizinischen Fakultät der Universität Basel

vorgelegt von
MORRIS GOLDSMITH
aus
NEW-YORK (U.S.A.)

Imprimerie A. KNECHT, Mulhouse - 1937

AUS DER UNIVERSITÆTS-FRAUENKLINIK BASEL
Direktor: Prof. Dr. A. LABHARDT

Die Kombination des Prolapses der Genitalorgane mit Karzinom

Inaugural-Dissertation

zur Erlangung der Doktorwürde
der Hohen Medizinischen Fakultät der Universität Basel

vorgelegt von
MORRIS GOLDSMITH
aus
NEW-YORK (U.S.A.)

Imprimerie A. KNECHT, Mulhouse - 1937

Von der Medizinischen Fakultät Basel genehmigt auf Antrag von Herrn Professor Dr. A. LABHARDT.

Tag der Promotion: 5. Mai 1937.

R. UNIV.
BIBLIOTHEEK
LEIDEN

Meinen Lieben Eltern in Dankbarkeit gewidmet

Theorien über die Kombination des Genitalprolapses mit Karzinom.

Virchows Irritationstheorie der Entstehungsweise der Karzinome erlitt durch die Feststellung, dass die Kombination von Prolaps der Genitalorgane mit Karzinom äusserst selten sei, einen schweren Schlag. Virchow sah in physikalischen und chemischen Reizen die Ursache für die Karzinomentstehung. Seine Auffassung konnte er mit der Tatsache begründen, dass besonders häufig an denjenigen Körperstellen, die derartigen Einflüssen ausgesetzt sind, Karzinom auftritt. (Karzinom der Zunge bei spitzen kariösen Zähnen, Karzinom der Gallenblase bei Steinschbildung, Schornsteinfeger- und Paraffinarbeiterkrebs, Magenkarzinom nach Ulcus ventriculi, etc.). Nach Virchows Theorie müsste also gerade an den prolabierten Genitalorganen, die doch mannigfaltigen Reizen ausgesetzt sind, häufig Karzinom auftreten. Wie bereits betont, ist jedoch das Gegenteil der Fall. Wenn wir versuchen wollen, den Gründen hierfür näher zu treten, so müssen wir uns dabei immer vor Augen halten, die häufige Karzinomentstehung auf entzündlich oder geschwürig verändertem Boden, an Stellen von langsam heilenden Wunden, im Anschluss an Ekzem, auf dem Boden chronischer Metritis und Salpingitis und die Krebsbildung an Schleimhäuten, bei denen es auf Grund chronischer Entzündungszustände zu einer Metaplasie des Epithels gekommen war. Bei keiner Erkrankung des Genitaltraktus sind Vagina und Portio so starken und andauernden unphysiologischen Reizen ausgesetzt wie gerade beim Prolaps. Es muss zu einer Abkühlung der prolabierten Teile kommen. Vor allem aber sind diese bei Bewegungen und beim Gehen einer dauernden Reibung durch Oberschenkel und Kleider ausgesetzt. Hinzu kommt, dass viele Frauen mit starkem Prolaps eine Benetzung der vorgelagerten Teile mit Urin nicht vermeiden können und dass Viele, die bereits mannigfaltigen Schädigungen ausgesetzten Organe überdies noch stark vernachlässigen.

Es sind nun eine ganze Anzahl Theorien aufgestellt worden, die erklären sollen, warum es an den prolabierten und mannigfaltigen Reizen und Schädigung ausgesetzten Organen weniger häufig zu Karzinombildung kommt, als wenn sich Vagina und Portio in normaler Lage und physiologischer Umgebung befinden.

Hamant und Menge (1) glauben, dass die Verlagerung des Gebärmutterhalses nach aussen die Entleerung der Sekretionsprodukte erleichtere, und dass dadurch und durch Mangel an vaginalen Sekreten die Entstehung von Karzinomen verhindert werde. Leriche (2) ist der Ansicht, dass die veränderten Zirkulationsbedingungen (Hyperämie und venöse Stauung) der Entwicklung eines Karzinoms entgegenwirken. Forgue und Pauchet (3) führen an, dass die Frauen mit Prolaps der Genitalorgane meist «die beiden grossen Dezennien» der höchsten Karzinomfrequenz überschritten haben. Grégoire und Savariand (4) meinen, dass der Uterus bei Prolaps häufig atrophisch und drüsenarm wird und oft sogar obliteriert. In dem Fehlen entzündlicher Vorgänge sehen sie den Grund für die seltene Karzinom-

entstehung. Lumière (5) glaubt, dass die häufigen Verletzungen, die die vorgelagerten Teile treffen, alle zu maligner Degeneration neigenden Stellen zerstören. Diese Traumen setzt er einer chemischen Aetzung gleich. Küstner (6) sieht in dem regeren Epithelverbrauch durch Vertrocknen, Verhornung und Abschilferung eine Stabilisierung des Gleichgewichts zwischen verbrauchtem und neugebildetem Epithel. Auch Koblanck (7) ist der Ansicht, dass sich die äusseren Einflüssen ausgesetzte Schleimhaut durch Epidermisierung und Verhornung der stärkeren Inanspruchnahme anpasse. Tourneaux (8) meint, dass die völlige Charakteränderung, die in der Gesamtstruktur der prolabierten Teile eintritt, auch die Eignung zu karzinomatöser Entartung verschwinden lässt. Högler (9) sieht in der Austrocknung der Oberfläche ungünstige Ernährungsbedingungen, nicht nur für die Entstehung, sondern auch für die Entwicklung eines bereits entstandenen Karzinoms. Gerade diese ungünstigen Ernährungsbedingungen verhindern vielleicht trotz andauernder chronische Reize die Entstehung eines Karzinoms auf dem Boden des prolabierten Portio- und Scheidenepithels.

Häufigkeit.

Lahm (10) erwähnt im Handbuch von Halban-Seitz, dass Karzinom bei Prolaps trotz andauernder mechanischer Irritation der Portio selten beobachtet wird. Delveaux (11) erhielt auf seine Rundfrage an eine Reihe führender Gynäkologen folgenden Bescheid: Keinen einzigen Fall von Portiokarzinom bei Prolaps haben gesehen: Brouha, Gosset, Gregoire, Hartmann. Lejars, Schröder, Gebrechts, Sellheim Je einen Fall haben gesehen: Hamat, Leriche, Menge, Weibel. Torgue erinnert sich an vier Fälle.

Emmert und Taussig (12) sind die einzigen, die glauben, dass sich nicht selten in einem prolabierten Uterus ein maligner Tumor entwikkelt. Diese beiden Autoren berichten über eine Serie von 10 Fällen mit Totalprolaps. In vier dieser Fällen entwickelte sich ein maligner Tumor. Sie schreiben: Wenn in allen Fällen von Dekubitalgeschwüren bei prolabiertem Uterus histologische Untersuchungen ausgeführt würden, so würde man vielleicht mehr Fälle von Karzinom entdecken.

Die *Häufigkeit der primären Vaginalkarzinome* — berechnet auf die Zahl aller Genitalkarzinomfälle — geben die einzelnen Autoren wie folgt an: Lehmann und Jones (13) mit 0,1—1,6 %, Moench (14) mit weniger als 1 %, Kryska (15) mit 1,21 %, Samson (16) mit 1,4 %, Westmann (17) mit nicht 2 % übersteigend, Goldberger (18) mit 2,7 %, Mattmüller (19) mit 2,8 %, Pelhani (20) mit 3 %, Frauenspital Basel (1920—1934) 1,59 %.

Gegenüber diesem schon relativ seltenen Vorkommen von primärem Vaginalkarzinom finden sich in der ganzen Literatur, soweit sie zugänglich war, nur 19 Fälle von Vaginalkarzinom bei Prolaps. (Nur die Fälle nach 1900 sind berücksichtigt). Von diesen 19 Fällen sind 2 von dem jeweiligen Autor nur zitiert, jedoch nicht ausführlich besprochen.

Die Angaben der einzelnen Autoren über die *Häufigkeit des Collumkarzinoms* — berechnet auf die Zahl aller Genitalkarzinomfälle — finden sich in der Literatur wie folgt: Pelhani (20) mit 68,4 %, Zolokar (21) mit 68,4 %, Labhardt (22) mit 71,2 %, Frankl (23) mit 70,5 % (für die Jahre 1911—1913), 74,7 % (für die Jahre 1923—1925), 72,2 % (für die

Jahre 1927—1929), Kryska (15) mit 78,5 %, Sannicandro (24) mit 80 %, Samson (16) mit 82,3 %, Jagunow (25) mit 93,3 %, Frauenspital Basel mit 66,9 %.

Alter.

Nach Mattmüller (19) beträgt das Alter, in dem die Patientinnen am häufigsten von *primärem Vaginalkarzinom* befallen werden, 55 bis 60 Jahre. Diese Zahl berechnet Mattmüller aus den Angaben über 17 Fälle. Demgegenüber sei hier eine Tabelle Labhardts (22) angeführt, die sich aus den Zahlenangaben von Seyffert, Kalle, Homuth, Rohde und Mattmüller zusammensetzt und sich insgesamt auf 207 Fälle bezieht:

Unter 20	Jahren	.....	0,9 %
Zwischen 21—30	»	.....	10,6 »
» 31—40	»	.....	29,4 »
» 41—50	»	.....	19,8 »
» 51—60	»	.....	25,6 »
» 61—70	»	.....	10,6 »
» 71—80	»	.....	2,4 »
Ueber 81	»	.....	0,5 »

Danach würde die grösste Häufigkeit der primären Vaginalkarzinome im vierten Jahrzehnt liegen.

Ueber das Alter der von primärem Vaginalkarzinom befallenen Patientinnen bei Prolaps der Genitalorgane soll nachstehende Tabelle Aufschluss geben. (Es sind nur die Fälle nach 1900 berücksichtigt, 17 Fälle. In 2 weiteren Fällen fanden sich keine Altersangaben).

Unter 40	Jahren	.....	0 %
Zwischen 41—50	»	.....	17,64 »
» 51—60	»	.....	29,41 »
» 61—70	»	.....	23,52 »
» 71—80	»	.....	29,41 »

Danach werden die Patientinnen am häufigsten im 5. und 7. Dezennium befallen und im Gegensatz zu dem primären Vaginalkarzinom ohne Prolaps fand sich kein Fall vor dem 40. Lebensjahr.

Das Alter der Patientinnen, in dem das *Collumkarzinom* am häufigsten auftritt, soll durch die Nachstehende Tabelle veranschaulicht werden.

Jahre	20-25	26-30	31-35	36-40	41-45	46-50	51-55	56-60	61-65	66-70	71-75	76-80	81-90
Kauffmann (58) 1513 Fælle	4,9 %		7,5 %	14,2 %	17,0 %	19,7 %	14.1 %	11,4 %	6,2 %	3,4 %	1,0 %	0,4 %	0,2 %
Dietal u. Eisen (59) 739 Fælle		8,1 %		31,5 %		34,2 %		19,4 %		6,8 %			
Frankl:(23) 1911-1913 274 Fælle	6,2 %		22,4 %		32,2 %		29,6 %		9,0 %		0,6 %		
1923-1925 352 Fælle	3,4 »		21,9 »		33,6 »		25,6 »		12,6 »		2,9 »		
1927-1929 325 Fælle	3,3 »		16,9 »		32,7 »		29,6 »		14,8 »		2,7 »		
Frauenspital Basel 1920-1934 575 Fælle	2,08 %		4,34 %	64,3 %	12,69 %	15.13 %	35,14 %		18,95 %		5,04 %		0,17 %

Demgegenüber sei hier eine tabellarische Zusammenstellung über das Alter der Patientinnen bei der Kombination von Prolaps mit Collumkarzinom wiedergegeben (berücksichtigt sind nur die Fälle nach 1900). (Da Tour-

Geburtenzahl	0	1	2	3	4	5	6
Kauffmann 1513 Fælle	10,1%	14,8%	14,9%	13,9%	9,9%	8,4%	7,4%
Weibel 1500 Fælle	8,0 »	15,4 »	15,3 »	12,4 »	10,3 »	8,3 »	7,7 »
Frauenspital Basel 1920-34 575 Fælle	8,52 »	16,04 »	17,39 »	14,78 »	12,17 »	7,13 »	6,6 »
Frankl: 1911-13 383 Fælle	9,5 »	12,0 »	14,0 »	15,0 »	8,3 »	8,2 »	5,0 »
1923-24 471 Fælle	9,6 »	26,7 »	11,6 »	11,6 »	9,1 »	7,4 »	4,6 »
1927-29 450 Fælle	11,1 »	20,0 »	17,3 »	13,5 »	9,0 »	6,1 »	5,8 »

neaux (8) in seiner Arbeit Karzinom des prolabierten Uterus über das Alter der Patientinnen nur summarisch angibt, dass sie im Alter von 55—76 Jahren standen, musste die nachstehende Tabelle, um diese Angaben verwerten zu können, von dem Typus der vorhergehenden Tabellen abweichen).

Alter.	*Zahl der Patientinnen.*		
30—34 Jahre	1	=	2,85 %
35—39 »	0	=	0 %
40—44 »	3	=	8,57 %
45—49 »	2	=	5,71 %
50—54 »	4	=	11,42 %
55—59 »	4		
60—64 »	6		
65—69 »	4	+ 6 = 25	= 71,42 %
70—74 »	3		
75—79 »	2		

Also wie beim Vaginalkarzinom auch wieder das höhere Alter bevorzugt (allerdings kleine Zahlen).

Collumkarzinom und Geburtenzahl.

Die Beziehung des Collumkarzinoms zur Geburtenzahl wurde von zahlreichen Autoren klarzustellen gesucht. Die folgende Tabelle soll eine Uebersicht geben. Es hat sich gezeigt, dass die Zahl der Nulliparen, die mit Collumkarzinom behaftet sind, kleiner ist als die Zahl der ein- und mehrmals gravid gewesenen Frauen.

7	8	9	10	11	12	13	14	15	16	17
5,3%	4,2%	3,0%				8,1%				
5,5 »	5,4 »	3,7 »	3,0%	1,83%	1,32%	0,8 »	0,53 »	0,13%	0,26%	0,13%
6,08 »	3,47 »	2,78 »	2,26 »	1,91 »	1,04 »	0 »	0,52 »	0,17 »		
					28,0 »					
					19,7 »					
					17,2 »					

Um einen Vergleich zu ermöglichen, gebe ich nachstehend die Geburtenzahlen der mit Collumkarzinom und der mit Descensus und Prolaps behafteten Frauen, sowie die Geburtenzahl der Frauen an, die keine dieser beiden Erkrankungen aufwiesen. Diese Zahlen habe ich den statistischen Jahrbüchern des Frauenspitals Basel für den Zeitraum der letzten fünfzehn Jahre entnommen.

Durchschnittliche Geburtenzahl des Collumkarzinom Frauen 3,85
Durchschnittliche Geburtenzahl des Descensus-Prolaps Frauen 3,81
Durchschnittliche allgemeine Geburtenzahl 1,90

Bei den Scheidenkarzinomen scheint die Anzahl der überstandenen Geburten keine Rolle zu spielen.

Zur Klinik.

Die ersten Erscheinungen, die das *primäre Vaginalkarzinom und das Collumkarzinom* bei Prolaps verursachen, sind dieselben wie bei den übrigen Genitalkarzinomen. Sie bestehen in Blutungen und Ausfluss. Diese Anzeichen sind jedoch zumeist derart gering, dass die Patientinnen ihnen zunächst fast nie Beachtung schenken. Erst wenn die Blutungen häufiger auftreten, wenn der Ausfluss stärker und durch Zersetzung übelriechend wird, wenn gar bereits Schmerzen bei der Mixtion und Defäkation auftreten, wenn sich womöglich noch Appetitlosigkeit, Gewichtsabnahme und Kreuzschmerzen einstellen, erst dann findet ein grosser Teil der Patientinnen den Weg zum Arzt.

Die Diagnose dürfte wohl kaum je Schwierigkeiten bieten. Differentialdiagnostisch kommt Tuberkulose, Lues, Ulcus molle und Sarkom in Frage. Die Anamnese, Kolposkopie, Jodpinselung und eine eventuelle Probeexcision werden aber immer die Diagnose zu klären imstande sein. Makroskopisch finden wir eine flächenhafte Infiltration oder ein papilläres Cancroid, die gleichen Formen, die auch bei primären Vaginalkarzinom und Collumkarzinom ohne Prolaps gefunden werden.

Gegenüber dem primären Vaginalkarzinom, bei dem die Erkrankung fast immer die hintere Vaginalwand befällt, findet sich der Scheidenkrebs bei Prolaps in der Mehrzahl der Fälle an der Seitenwand, während die vordere und hintere Wand keinerlei Veränderungen zeigen.

In den Fällen von primärem Collumkarzinom und denjenigen, die mit Prolaps kombiniert sind, ist der Krebs an den gleichen Stellen lokalisiert. In beiden Fällen ist sein Sitz die vordere oder hintere Muttermundslippe oder die Peripherie des äusseren Muttermundes.

Histologisch wird bei dem mit Prolaps kombinierten Vaginalkarzinom fast immer Plattenepithelkarzinom mit oder ohne Hornperlenbildung gefunden. Bei dem mit Prolaps kombinierten Collumkarzinom wird der gleiche histologische Befund erhoben.

Therapeutisch kommt in jedem Falle, wo es der Zustand der Patientin noch erlaubt und wo auch noch nicht ausgedehnte Metastasen bestehen, die Totalextirpation mit Röntgennachbestrahlung in Frage In den übrigen Fällen muss der Versuch einer Radium- und Röntgenbestrahlung gemacht werden.

Wenn bereits starke Schmerzen bestehen und ante finem vitae wird man ohne Narkotika und Analgetika nicht auskommen können.

Die Prognose richtet sich vor allem nach dem Stadium der Erkrankung, in dem die Patientinnen sich in die Behandlung des Arztes begeben. In den frühesten Stadien kann noch mit einer vollkommenen Heilung gerechnet werden, während mit dem weiteren Fortschreiten des Leidens die Prognose sehr rasch durchaus ungünstig wird.

Den Prozentsatz der Heilung bei der Kombination von Genitalkarzinom mit Prolaps anzugeben, ist nicht möglich, da bei den Veröffentlichungen der meisten Autoren diese Hinweise fehlen.

Die zwei folgenden Fälle mit Prolaps und Karzinom sind aus dem Frauenspital Basel.

Fall 1. — J.N. 682, 1935.

Fr S. H., 71 Jahre alt. Eintritt am 28. 5. 35.

Familienanamnese: Vater an Pneumonie und Pleuritis gest., Mutter angebl. im Irrenhaus gest. Zwei Brüder an Hals- bezw. an Kehlkopf- und Lungenaffektionen (Tbc.?) gest. Drei Geschwister als Kleinkinder gest. (Ursache unbekannt). Eigene Anamnese: 1918 Grippe und doppelseitige Pneumonie. Menarche mit 18 Jahre, Klimax mit 42 Jahre. Stärke und Dauer der Menstruation unbekannt. Zwei Geburten, davon die erste eine Zangengeburt (das Jahr kann Patientin nicht angeben). Ein Vorfall besteht seit der zweiten Geburt (vor ca. 40 Jahren). Bis zum Herbst 1934 angeblich keinerlei Beschwerden. Seitdem Ausfluss und Schmerzen. Im Herbst 1934 sei die Patientin gestürzt und habe sich dabei die vorgefallenen Teile verletzt. Ausfluss weisslich gefärbt. In letzter Zeit starke Gewichtsabnahme, zeitweise Erbrechen, Mixtion erschwert, Diarrhöen.

Status: Stark abgemagerte Patientin, sichtbaren Schleimhäute schlecht durchblutet. Conjunctivitis chron. und Ektropium beids. Herz: nach links verbreitert, Spitzenstoss hebend. Puls unregelmässig. Myodegeneratio cordis. Lungen: Atemgeräusch beiderseits verschärft. Hinten unten beiderseits feuchte Rasselgeräusche. Brüste: Fehlende Brustdrüsenkörper, Warzen fassbar. Abdomen: Stark aufgetrieben, bis zum Nabel vorgewölbt. Bauchdecken gespannt, deutliche Zeichnung der oberflächlichen Hautvenen. In der Tiefe rechts eine Resistenz tastbar (Tumor?). Ascites nachweisbar. Zwischen den Beinen findet sich der total prolabierte Uterus. Es lässt sich an dem Prolaps folgender Befund feststellen: Die Vaginalwände sind total prolabiert, die beiden Scheidengewölbe befinden sich am unteren Pol des Gebildes und umfassen den äusseren Muttermund. Auf der rechten Seite findet sich ein ca. Fünf-Frankenstück grosses ulceriertes Geschwür. An dem ganzen Gebilde finden sich auch sonst zahlreiche Excoriationen und kleine Ulzerationen. Diese Stellen fühlen sich sehr hart an. Absonderung eines stinkenden jauchigen Sekretes. Das Geschwür auf der rechten Seite zeigt einen schmutzigen grünlich belegten eitrigen Grund. Die Innenseiten beider Oberschenkel zeigen an den Kontaktflächen mit dem vorgefallenen Gebilde ein stark nässendes Exkzem mit Hautexcoriation. Der Vorfall ist ca. kindskopfgross. An den Extremitäten beiderseits starke Oedeme.

Die mikrospische Untersuchung ergibt histologisch ein Plattenepithelkarzinom mit starker Neigung zur Verhornung und Zellatypie. Stellenweise ist die Geschwulst nekrotisch, in den oberflächlichen Partien teilweise stark entzündet, mit entzündlicher Infiltration des Stromas.

Verlauf: In den folgenden Tagen ist die Herztätigkeit sehr schlecht. Abdomen stark aufgetrieben. Therapie: Coramin, Digalen, Magnesia usta, Umschläge mit H2 02. Exitus letalis am 3. 6. 35 unter zunehmenden Erscheinungen der Herzschwäche.

Sektionsbefund: Ein wahrscheinlich von der Portio uteri ausgehendes stark verhornendes Plattenepithelkarzinom bei Prolaps des Uterus mit multiplen Pachydermen und Ulzerationen. Schwerste allgemeine Karzinose. Dichte karzinomatöse Peritonitis, Karzinose des Zwerchfells und der Pleura. Karzinose des Douglas mit Umwachsung von Sigmoid und Rektum und dadurch bedingter chronischer Ileus. Hämorrhagischer Ascites (3600 ccm.) Metastasen in beiden Nieren. Grob- und feinknotige Metastasierung in der Leber. Metastasen in beiden Ovarien, in der Milz und Leberkapsel. Dichtstehende Metastasierung der Gallenblasenserosa und Verwachsungen der Gallenblase. Cholelithiasis. Konkremente in der Harnblase bei starker Fixierung und Umwachsung derselben. Cystitis. Starke Abknikkung der Uretra. Chronisches Lungenemphysem. Ausgedehnte Verwachsungen beider Lungen. Alte Kalk- und Kreideherde der Oberlappen. Braune Atrophie des Herzfleisches. Sehnenflecke über der rechten Kammer. Erschlaffung und Dilatation des ganzen Herzens. Osteoporose des Skelettsystems. Schwerste allgemeine Anämie und Kachexie. Die Metastasen bestehen aus typischem, teilweise verhornendem Plattenepithel

Fall 2. — J.N. 912, 1929.

Fr. S., 67 Jahre alt. Eintritt am 11. 11. 1929.

Familienanamnese: Ueber die Eltern ist nichts bekannt. Ein Kind mit 11 Tagen, ein Sohn mit 26 Jahren an Grippe gestorben.

Eigene Anamnese: Als Kind Scharlach und Masern. Im Alter von ca. 50 Jahren sechs Mal Gallensteinkoliken. Vor 5 Jahren eine luetische Affektion, 12 Wochen im Spital spezifisch behandelt. Vor 3 Jahren starke Blutung aus der Vagina. Menarche mit 16 Jahren, vierwöchentlich, dreitägig, schwach, mit Krämpfen. Klimax mit 45 Jahren. Zwei normale Geburten, kein Abort. Seit ca. 25 Jahren leidet Patientin an einem Vorfall. Seit dieser Zeit trug sie fast ständig einen Pessarnietieber. Seit mehreren Jahren angeblich Scheidenkatarrh und gelblicher Fluor. Dieser war nie fleischwasserähnlich oder stärker übelriechend. Die Patientin machte Scheidenspülungen mit Alaun. Nie Störungen der Miction oder der Defäkation. Vor ca. 4 Wochen stellte der Arzt eine Geschwulst fest, von der er ein kleines Stück zur Untersuchung einschickte. Daraufhin Einweisung ins Spital. Die Diagnose des nachträglich eingegangenen Arztberichtes lautet: Karzinom der Vagina. Seit einigen Wochen Gewichtsverlust von ca. 3 kg. Abnahme des Appetits. In letzter Zeit auffallende Müdigkeit.

Status: Gesund aussehende Patientin in mittlerem Ernährungszustand. An beiden Armen Narben. An der Innenseite des linken Unterschenkels über dem Malleolus Suffusionen der Haut, die von einer Kontusion herrühren. Kein Exanthem der Haut. Patellar- und Pupillenreflexe o. B. Rechtskonvexe Kyphoskoliose der mittleren und unteren Thorakalwirbelsäule. Grosses Nävus pigmentosus verrucosus am Rücken links neben dem 12. Thorakalwirbel. Herz: o. B. Lungen: Ueber beiden Unterlappen wenige feuchte nicht klingende Rasselgeräusche und verschärftes Atmen.

Im übrigen: Lungen o. B. Brüste: o. B. Abdomen: Etwas aufgetrieben, indolent, weich. Ueberall tympanitischer Klopfschall. Keine pathologische Resistenz palpabel. Bauchdecken straff. Leber nicht vergrössert. Genitale: Behaarung licht, besonders am Mons veneris. Grosse Labien flach. An der rechten grossen Labie ein ca. Zehn-Centimes-Stück grosses längliches flaches, zum Teil pigmentiertes, warzenförmiges Gebilde. Nymphen mittelgross. Damm 1 cm. Introitus geschlossen. Beim Pressen tritt die vordere Vaginalwand in gut Eigrösse herunter, wobei die Portio am Damm erscheint. Die vordere Vaginalwand wird dabei blasenförmig vorgetrieben. Ihr Epithel zeigt Verhornung. Muttermund ringsum sammetartig arrodiert, blutet aber nicht besonders stark. Im hinteren Scheidengewölbe findet sich eine flache Verdickung, die unregelmässig begrenzt ist, bei Berührung leicht blutet, aber nicht deutlich morsch ist. Bei der Untersuchung fühlt man im hinteren Scheidengewölbe eine querstehende, fingerdicke flache Verhärtung des Epithels der Scheidenwand. Collumachse stark retrovertiert. Uterus vaginal nicht zu tasten. Auch rectal ist der Uterus nur sehr schwer nachweisbar. Er scheint nach rückwärts verlagert und sehr klein zu sein. Die Verdickung der Scheidenhaut ist vom Rectum her kaum nachweisbar.

Operation am 19. 11. 29: Extirpation des Scheidentumors in Lokalanästhesie. Fassen und Hervorziehen der Portio und Einstellen des Scheidentumors an der hinteren Vaginalwand und im Scheidengewölbe. Der Tumor wird allseitig möglichst 1 cm im Gesunden umschnitten und auspräpariert Es entsteht ein spindelförmiger Schnitt, der sofort von der cranialen Seite des hinteren Scheidengewölbes her durch tiefgreifende Catgutknopfnähte wieder verschlossen wird. Die ganze Wunde wird bis auf eine kleine Oeffnung in der Nähe des distalen Endes vernäht. Von dieser Oeffnung aus wird eine Mèche in das rectovaginale Zwischengewebe eingeführt.

Histologische Untersuchung: Die mikroskopische Untersuchung ergibt ein ziemlich stark anaplastisches Plattenepithelkarzinom. Der Plattenepithelcharakter ist an einigen Stellen noch sehr deutlich, an anderen sind die Epithelien sehr stark aufgetrieben und verschleimt. An wenigen Stellen ist der Plattenepithelcharakter vollständig verloren gegangen. Die Kerne sind meist polymorph, es finden sich reichlich typische und atypische Mitosen. An wenigen Stellen sind die Epithelien zwiebelschalenartig angeordnet. Eine eigentliche Hornperlenbildung kommt nicht vor (bei einer späteren Untersuchung wurden Hornperlen gefunden). Das Stroma ist sehr zart und ausserordentlich stark von Lymphozyten, Plasmazellen und cosinophilen Leukocyten durchsetzt.

Postoperativer Verlauf: o. B. Am 29. 11. wird mit einer Röntgenbestrahlung begonnen.

Austritt aus der Klinik am 4. 12. 29 als symptomatisch geheilt. Die Patientin wird zu einer Radiumnachbestrahlung bestellt.

Es folgt jetzt eine kurz Wiedergabe der in der Literatur bereits veröffentlichten Fälle.

1) Natale (27): Prolaps und Portiokarzinom.

75jährige Patientin, seit 10 Jahren ein Vorfall, seit einigen Monaten blutiger Ausfluss. Die Untersuchung ergab einen Totalprolaps des Uterus

und der Vagina mit Karzinom der Portio. Histologisch: Verhornendes Plattenepithelkarzinom. Therapie: Radiumbestrahlung. Vorläufiger Erfolg.

2) Kraul (27): Totalprolaps und Portiokarzinom.

67jährige Patientin, 8 Geburten, die letzte vor 45 Jahren. Seitdem Prolaps, der seit einem Jahr nicht mehr reponierbar ist. Seit einem halben Jahr ein Geschwür an dem prolabierten Teil. Befund: Fast doppelfaustgrosser Totalprolaps des Uterus und der Scheide mit einem handtellergrossen Karzinom der Portio, dessen Zellen weitgehende Verhornungstendenz aufweisen. Therapie: Erweiterte vaginale Totalextirpation. Glatter Verlauf.

3) Tourneaux (8): Karzinom des prolabierten Collum uteri.

Verf. berichtet über 6 Fälle von Karzinom am vorgefallenen Uterus. Ein Fall wurde von Constantini und Montero veröffentlicht, 4 Fälle von Durand-Dastès. Einen Fall hat Verf. selbst beobachtet. Es handelt sich um Frauen im Alter von 55—76 Jahren. Der Vorfall bestand bei allen Pat. schon mehrere Jahre, das Karzinom (Epitheliom) entwickelte sich auf dem Boden von Ulzerationen. Bei Zwei Frauen (die eine war die Patientin des Verfassers) wurde der Uterus entfernt, bei der anderen wurde nur das Epitheliom mit dem Thermokauter beseitigt. Vier Patientinnen wurden mit Radium nachbehandelt. Bei fünf Frauen ist über eine Heilung für die Dauer von 1—2 Jahren berichtet worden. Die vom Verfasser operierte Patientin ist seit vier Jahren gesund. Verfasser hält die vaginale Totalextirpation für das Verfahren der Wahl.

9—11) Heidler (28); Prolaps und Collumkarzinom.

62jährige Patientin, typische Prolapsbeschewerden. Seit 6 Wochen mässig starke Blutung. Im Bereich der prolabierten vorderen Vaginalwand mehrere flache Beläge, die in ein Ulcus übergehen, durch das der grösste Teil der Portio vaginalis ersetzt ist. Histologisch: Typisches Karzinom des Collum uteri mit Uebergreifen auf die vordere Vaginalwand.

56jährige Frau, Prolapsbeschwerden, hämorrhagischer Fluor. Totalprolaps der vorderen Vaginalwand, Uterus zum Teil vor die Vulva getreten. Beide Portiolippen von einem oberflächlichen Geschwür eingenommen. Histologisch: Karzinom. — Vaginale Totalextirpation soll vorgenommen werden.

68jährige Frau, seit Jahren Prolaps, keinerlei Blutungen. Seit einigen Tagen starker wässeriger Ausfluss. Walzenförmiges, ca. bananengrosses Gebilde vor der Vulva. Portio pilzförmig vorragend, an ihrer Basis durch narbenförmiges Gewebe eingeschnürt und fast völlig von einem oberflächlichen Ulcus eingenommen. An der hinteren Muttermundslippe ein linsengrosser polypenartiger Fortsatz. Histologisch erwies sich das Geschwür als Karzinom. Vaginale Totalextirpation.

12—18) Högler (9): Portiokarzinom und Prolaps.

47jährige Frau, aufgenommen am 28. 12. 1927. Zwei Geburten, ein Abort. 1908 Prolapsoperation. Nach der letzten Geburt (1913) erneuter Prolaps. Seit August 1927 unregelmässige Blutungen. — Beim Pressen tritt die ganze vordere Scheidenwand und die vordere Portiolippe vor die Vulva. Beide Portiolippen erodiert. Histologisch: Portio mit einem oberflächlichen Karzinomatösen Belag, der bereits einige Zapfen in die Tiefe gesandt hat. Zahlreiche Kernvakuolen.

52jährige Frau, aufgenommen am 5. 9. 1928. Eine Geburt (1911). Zwei Aborte. Vorfall seit 10 Jahren, seit 3 Jahren nicht mehr reponierbar. Seit 1 Jahr Gewichtsverlust von 17 kg. Vor der Vulva die vollkommen evertierte Scheide in Form eines überfaustgrossen Sackes, in dem sich ausserdem der (kleine) Uterus befindet. An Stelle der Portio ein missfarbenes belegtes Geschwür (6 cm breit, 3 cm lang), die Umgebung des Ulcus gering infiltriert, der Rand wallartig erhaben. Histologisch: Stark verdicktes parakeratotisches Epithel mit Epithelfasern. In einem Zapfen wird die Basis polymorph und zeigt Mitosen. Bereits in den nächsten Zapfen sind die unteren Partien deutlich karzinomatös und es schliesst sich vollkommen karzinomatöses Epithel an. In der Tiefe zahlreiche Zapfen desselben Karzinoms und ausgedehnte entzündliche Infiltration. Therapie: Wertheimsche Radikaloperation. 3 mal Fernfeldbestrahlung.

40jährige Frau, aufgenommen am 1. 4. 1930. Kein Abort, eine Geburt. Seit 2 Monaten tagsüber ein Prolaps, der beim Liegen wieder verschwindet. Seit 14 Tagen übelriechender Ausfluss. Vor 10 Tagen zum ersten Mal postcohabitatione Blutung. Seit einem halben Jahre Gewichtsabnahme. Miction und Defäkation o. B. — Beim Pressen tritt die ca. apfelgrosse von einem typischen Blumenkohlkarzinom eingenommene vordere Muttermundslippe vor die Vulva. Die hintere Portiolippe ist frei. Histologisch: Parakeratotisch verdicktes Epithel, starke Infiltration im Stroma, Karzinom von niedriger Gewebsreife und geringer Polymorphie. Therapie: Wertheimsche Radikaloperation, 3 mal Fernfeldbestrahlung.

55jährige Frau, aufgenommen am 14. 1. 31. Fünf Geburten, zwei Aborte. Letzte Periode mit 47 Jahren. Seit April 1930 ein Vorfall und mässig starker fleischwasserähnlicher Ausfluss. — Beim Pressen tritt die Portio und die vordere Scheidenwand in Hühnereigrösse vor die Vulva. An der vorderen Muttermundslippe ein schillingstückgrosser, etwas erhabener Tumorknoten, in den die Sonde stellenweise einbricht. Histologisch: Plattenepithelkarzinom mit Ansätzen zur Verhornung. Therapie: Wegen Diabetes mellitus Strahlenbehandlung (3600 mgh Radium in drei Sitzungen und zwei Mal Fernfeldbestrahlungen).

60jährige Frau, aufgenommen am 20. 5. 1931. Drei Geburten (letzte 1902). 1 Abort, letzte Periode mit 48 Jahren. Seit 8 Wochen Schmerzen im Kreuz und Unterleib. Sonst o. B. — Beim Pressen tritt die Portio und die vordere Scheidenwand in Pflaumengrösse vor die Vulva. Portio derb, fleckig gerötet, Umgebung erodiert. Histologisch: Viele Mitosen, Riesenzellenbildung, interepitheliale kleine Hornperlen: Karzinom. Vaginale Uterusextirpation, 3 Fernfeldbestrahlungen.

62jährige Frau, aufgenommen am 7. 4. 1931. 1903 eine Zangengeburt, kein Abort, letzte Periode vor 12 Jahren. Seit 1903 besteht ein Prolaps. Seit 3 Monaten bemerkt Patientin an der vorgefallenen Portio eine höckrige Verdickung. — Vor der Vulva ein kleinfaustgrosser Tumor, der aus der vorderen Scheidenwand und der Portio besteht. Die hintere Muttermundslippe ist in einen fast kleinapfelgrossen Tumor umgewandelt, der eine grobhöckrige Oberfläche zeigt. Der grösste Teil des Höckers zeigt fettigen Glanz, speckige Beläge und oberflächliche Nekrosen. An vereinzelten Stellen Auflagerungen von leukoplakischem Charakter. Histologisch: Leukoplakie und papillär gebautes, reifes Plattenepithelkarzinom mit Verhornung. Therapie: Vaginale Uterusextirpation. Röntgenbestrahlung.

40jährige Frau, aufgenommen am 22. 4. 31. Eine Zangen- und eine Spontangeburt, ein Abort. Seit 3 Monaten ein Prolaps und Ausfluss. Seit einem Jahre Gewichtsabnahme um 10 kg. — Vor der Vulva ein apfelgrosser Prolaps mit fast vollständiger Eversion beider Scheidenwände. Auf der Portio ein unregelmässig geformtes, nierenförmiges Ulcus, das stellenweise belegt ist. Sein Rand ist auf der linken Seite tief unterminiert. Histologisch: Solides Plattenepithelkarzinom mit entzündlicher Infiltration. Therapie: Radium- und Röntgenbestrahlung.

19—20) Mac Leod (29): Prolaps und Cervixkarzinom.

72jährige Patientin, die sechs Mal geboren hat. Seit 30 Jahren besteht ein Prolaps, seit 2 Monaten eine Ulzeration. Befund: Blumenkohlartiger Tumor, Therapie: Hysterektomie. — Exitus letalis 2 Jahre später an Herzinsuffizienz. — Kein Zeichen eines Rezidivs.

53jährige Patientin, die vier Mal geboren hat. Seit der letzten Geburt besteht ein Prolaps. Kein Zeichen von alten Verletzungen. Uterus reponierbar. Entzündung der Cervix, die sich jedoch mit Bettruhe und lokaler Behandlung zurückbildet. Entlassung. 3 Jahre später zeigt sich die Patientin mit inoperablem Beckenkarzinom wieder, dass seinen Ursprung wahrscheinlich von der Cervix genommen hat.

21) Guthrie und Bache (30): Portiokarzinom und Prolaps.

53jährige Frau. Drei Geburten, kein Abort. Seit 6 Monaten ein Vorfall. Schon einige Zeit vorher blutiger Ausfluss. Seit 9 Monaten Gewichtsabnahme und Kreuzschmerzen. Augenblicklich Pollakisurie. Nykturie und Miktionsbeschwerden. — Totalprolaps des Uterus. Cervix stark elongiert und hypertrophiert. Linke Muttermundslippe ist erodiert, ulzeriert, induriert und blutet leicht bei Berührung. Uebelriechender Ausfluss. Histologisch: Plattenepithelkarzinom (3. Grad). Therapie: Vaginale Hyterektomie. — Ein Jahr später exitus letalis. Ausgedehnte Metastasen.

22) Snow (31).

73jährige Frau, O-Para. Seit 28 Jahren ein Totalprolaps. An Stelle der Cervix ein grosses exulzeriertes Karzinom, das schon auf die Blase übergegriffen hat und inoperabel ist.

23) Littauer (32): Prolaps und Portiokarzinom.

58jährige Patientin, die drei Mal geboren hat. Totalprolaps seit 20 Jahren. Am Muttermund besteht ein Geschwür, das in den letzten Jahren grösser wurde und seit 2 Monaten stark blutet. Das Geschwür ist kreisförmig um den Muttermund herum entwickelt (Durchmesser 9 cm). Therapie: Totalextirpation.

24) Halban (33): Portiokarzinom und Prolaps.

58jährige Patientin, mit einem kompletten Prolaps beider Scheidenwände und des elongierten Uterus. Um den Muttermund herum eine indurierte Erosion. Der mediale Anteil derselben ist karzinomatös degeneriert, während sich interessanterweise an der linken äusseren Umrandung der Erosion eine Heilungstendenz zeigte, da dieselbe vom Rande her epithelisiert war. Therapie: Totalextirpation des Uterus und der Vagina.

25) Boukalik (34): Prolaps und Cervixkarzinom.

33jährige Patientin, eine Geburt, ein Abort. Seit einigen Monaten besteht ein Vorfall. Vor 7—8 Monaten traten Menorrhagien auf. Befund: Cervix vergrössert überall glatt ausser in der Umgebung des äusseren Mut-

termundes. Leichter Zug bringt die ganze Cervix nach aussen. Histologisch: Plattenepithelkarzinom der Cervix. Therapie: Radiumbestrahlung. Resultat: Nach 11½ Jahren ist die Patientin noch gesund.

26—29) Emmert und Taussig (12): Prolaps und Portiokarzinom.

42jährige Frau, von 15 Jahren Prolapsoperation, vor 3 Jahren Recidiv des Totalprolapses. Vaginale Hysterektomie mit Perineoraphie. Die histologische Untersuchung eines kleinen, an der hinteren Muttermundslippe bestehenden Geschwüres ergab ein Plattenepithelkarzinom (2. Grades.) Die Patientin ist bis jetzt (seit 1¼ Jahren) recidivfrei.

64jährige Patientin, seit 12 Jahren in der Menopause. Seit 2 Jahren intermittierende Blutungen. Der Uterus ist total prolabiert und zeigt auf der hinteren Muttermundslippe eine grosse, tiefrote unregelmässige Wucherung. Die Diagnose schwankte zwischen Karzinom und Gumma. Für Gumma sprach die Derbheit der Wucherung, die stark positive Wassermannsche Reaktion und ein Aortenaneurysma. — Vaginale Hysterektomie. Die histologische Untersuchung ergab ein Karzinom. Nach 10 Monaten ein Rezidiv in der Vaginalwand, das mit Radium bestrahlt wird.

76jährige Frau, bei der ein Totalprolaps mit einem sehr grossen derben Decubitalulcus besteht. Histologisch: Plattenepithelkarzinom (2. Grad). Therapie: Zunächst Röntgen- und Radiumbestrahlung, da eine Operation wegen eines aurikuloventrikulären Herzblockes unmöglich war. Nach Behandlung desselben vaginale Hysterektomie in Lokalanästhesie. Die histologische Untersuchung des extirpierten Uterus ergab (trotz Bestrahlung) **Karzinom.**

74jährige Patientin, bei der ein Totalprolaps mit einem Ulcus um den äusseren Muttermund herum besteht. Histologisch: Plattenpithelkarzinom. **Therapie: Vaginale Hysterektomie nach Schauta.**

30) Brady (35): Prolaps mit Karzinom der Cervix und Vagina:

45jährige Patientin. 14 Geburten. Klimax seit 20 Jahren. Seit 15 Jahren besteht ein Prolaps. Seit vielen Jahren Fluor, der seit 6 Monaten blutig ist. Menopause seit 20 Jahren. Befund: Prolaps. Der äusseren Muttermund ist vollkommen in ein derbes induriertes Ulcus umgewandelt. Auf der linken lateralen Vaginalwand ein zweites Ulcus, das mit dem ersten keinen Zusammenhang aufweist. Histologisch: Beide Ulcera sind Plattenepithelkarzinome. — **Vaginale Panhysterektomie.**

31—33) G. V. Smith (36): Prolaps und Cervixkarzinom.

60jährige Patientin, sechs Geburten, sechs bis sieben Fehlgeburten. Menopause seit dem 44. Lebensjahr. Seit 5 Jahren besteht eine Protrusia uteri, seit 2 Jahren übelriechender geiblicher Ausfluss, seit 1½ Jahren blutiger Ausfluss. Befund: Totalprolaps mit Cervixkarzinom. Therapie: Amputatio uteri, Abpreparation von der Blasenwand, die ebenfalls von Karzinom ergriffen war. 4 Monate später Radiumbestrahlung. 3½ Jahre später Exitus letalis an Karzinom.

53jährige Patietin, fünf Geburten, drei Aborte. Menopause seit dem 44. Lebensjahre. Seit 10 Jahren besteht eine Protrusio uteri, seit 1 Monat Blutungen. Befund: Totalprolaps mit Cervixkarzinom. Diabetes mellitus. Histologisch: Plattenepithelkarzinom. Therapie: Hohe Cervixamputation. Keine nachfolgende Röntgen- oder Radiumbestrahlung. Nach 7 Jahren und 2 Monaten ergibt die Nachuntersuchung keinerlei Anhaltspunkt für Karzinom.

60jährige Patientin, sieben Geburten, zwei Aborte. Menopause seit dem 38. Lebensjahr. Schon seit Jahren besteht ein Prolaps des Uterus, seit 4 Monaten blutiger Ausfluss. Befund: Fortgeschrittenes Cervixkarzinom und Prolaps des Uterus. Histologisch: Plattenepithelkarzinom. Therapie: Amputation der Cervix, Colporrhaphia anterior und Perineorrhaphie mit nachfolgender Radiumbestrahlung. 3 Jahre später Exitus letalis an Karzinom.

VAGINALKARZINOM UND PROLAPS.

1) Fleck (37): Vaginalkarzinom mit Prolaps.

43jährige Patientin, o-Para, seit 3 Jahren besteht ein Vorfall. Seit kurzem Schmerzen im Unterleib und im Vorfall selbst, die das Sitzen unmöglich machten. Seit kurzer Zeit Miktionsstörungen. Urin übelriechend. Befund: Kürbisgrosser, an der Oberfläche teilweise ulzerierter und mit Eiter bedeckter Prolaps, druckschmerzhaft. Konsistenz: Teigig-hart. Der grösste Teil der Blase ist in den Vorfall mit einbezogen. Histologisch: Plattenepithelkarzinom. — Operation wegen des schlechten Allgemeinzustandes unmöglich. — Sektion: Karzinom ist in den Douglas eingebrochen. Douglas in eine Abszesshöhle umgewandelt, die mit dem Rectum, einem Abszess hinter der Blase und am Colon ascendens kommuniziert.

2) Kirchner (38): Vaginalkarzinom mit Prolaps.

80jährige Patientin, seit 40 Jahren besteht ein Prolaps, Befund: Dekubitalgeschwür (?) an der total prolabierten Scheide, Urinretention. Repositionsversuch misslingt, es entleert sich jedoch danach reichlich Urin. Inguinaldrüsen beiderseits stark geschwollen. — Kurze Zeit später Exitus letalis. — Sektion: Primäres Karzinom der prolabierten Scheide, keine Metastasen. Histologisch: Kankroid.

3) Moraller (39): Vaginalkarzinom mit Prolaps.

46jährige Patientin, eine Spontangeburt. Seit 3 Jahren besteht ein Prolaps, der beständig an Grösse zunahm und auf dem sich Geschwürsbildung einstellte. Leichte Blutungen, keine Schmerzen, keine Miktions- oder Defäkationsbeschwerden. Gewichtsabnahme. Befund: Kindskopfgrosser Totalprolaps der Scheide und des Uterus, der deutliche pulsatorische und respiratorische Verschieblichkeit zeigt. Die Scheidenwandung ist fast ganz in eine höckerige, warzenartige, bei leisester Berührung stark blutende Geschwürsfläche umgewandelt. Die vordere Portiolippe ist anscheinend normal, die hintere geschwürig zerstört. Inguinaldrüsen nur wenig geschwollen. Wegen hochgradiger Kachexie wird von einer Operation Abstand genommen.

4) Ruge (40): Vaginalkarzinom mit Prolaps.

53jährige Patientin, eine Geburt. Seit 20 Jahren besteht ein Prolaps. Befund: Totalprolaps der Scheide und des Uterus, mit ausgedehntem Karzinom an der vorderen Scheidenwand, Uebergreifen auf die Vulva und Harnblase. Inguinaldrüsen stark geschwollen. Histologisch: Epithelkrebs ohne Hornperlenbildung. — Von einer Operation wird Abstand genommen.

5) Veit (41): Vaginalkarzinom mit Prolaps.

« ... ganz verzweifelter Fall von Karzinom vaginae mit totalem Prolaps. Natürlich versuche ich auch in einem solchen Fall noch zu operieren. Aber ich weiss, dass die Prognose der Scheidenkarzinome und die Prognose dieses Falles ungünstig genannt werden muss, wenigstens in Bezug auf das Rezidiv.

Von dem Eingriffe selbst wird sich die Patientin, die sich jetzt am 5. Tage nach der Operation befindet, wohl erholen. »

6—7) v. Herff (42): Vaginalkarzinom mit Prolaps.

63jährige Patientin, fünf Geburten, zwei Aborte. Im Laufe der Jahre ist angeblich die Gebärmutter immer wieder hervorgetreten. Befund: Kompletter Uterusvorfall und Inversio vaginalis. Uterus sehr klein. Die ganze Prolapsoberfläche ist von einem grossen Geschwür mit starker Gewebszerstörung bedeckt. Histologisch: Krebszellstränge mit vereinzelten Kankroidperlen. Im Zwischengewebe starke Infiltration mit vorwiegend Lymphozyten, weniger Leukozyten. — Operation. Bei der Nachuntersuchung nach 22 Monaten kein Anhaltspunkt für ein Rezidiv.

68jährige Patientin, zwei Spontangeburten, kein Abort. Seit 10 Jahren allmählich zunehmende Senkung der Scheide bemerkt. Seit 1 Jahr grau gefärbter Ausfluss. Seit 2 Monaten blutig verfärbter Ausfluss und mehrmals einen Tag anhaltende Blutungen. Keine Mictions- und Defäkationsbeschwerden. Schmerzen nur bei der Kohabitation. Seit dem 48. Lebensjahre in der Menopause. Befund: Vollständige Inversion der ganzen Scheide. Links am Scheidengewölbe nahe der Umschlagstelle ein grobkörniges, zum Teil gelblich-grün belegtes Ulcus, das teilweise papillären Bau aufweist und bei der leisesten Berührung abbröckelt. Therapie: Totalextirpation. Histologisch: In ganzen Nestern zusammenliegende Hornperlen, die von mehr oder weniger stark infiltrierten Bindegewebszügen zusammenghalten werden.

8—11) v. Franqué (43): Vagnialkarzinom mit Prolaps.

58jährige Patientin, 13-para, letzte Menses mit 46 Jahren. Seit der ersten Geburt vor 35 Jahren Senkungsbeschwerden. Seit 1 Jahre Verhärtung und häufige Blutung am vorgefallenen Teil. Befund: Doppelfaustgrosser Prolaps. Portio und die oberen ⅔ der Scheide sind von einer derben, höckrigen, geschwürigen Neubildung eingenommen. Diese springt wallartig gegen das untere Drittel der völlig invertierten Scheide vor. Histologisch: Plattenepithelkarzinom mit starker Verhornung und Hornperlenbildnung. — Operation. Nach ca. 1 Jahr Exitus letalis.

76jährige Patientin, 1-Para, seit 30 Jahren Prolaps, seit einem Tage Anurie. Befund: Kindskopfgrosser Prolaps, an dessen linker Fläche sich ein handtellergrosser Substanzverlust mit derbem, höckrigem Grunde befindet. In der Umgebung weisse Flecken auf der Schleimhaut. Nach Reposition des Prolapses kann Patientin spontan urinieren. Die Probeexcision ergibt histologisch Plattenepithelkarzinom und Leukoplakie. — Wegen des schlechten Allgemeinzustandes wird die Patientin als inoperabel entlassen. (Ausserdem noch ein cystischer Tumor in abdomine).

60jährige Patientin, zwei Geburten, seit 30 Jahren Prolaps, seit 8 Wochen Schwellung und Geschwürsbildung auf demselben. Befund: Faustgrosser Totalprolaps, auf dessen rechter Seite sich ein grosses Ulcus mit aufgeworfenem hartem Rand und höckrigem Grund befindet. Die ganze Dicke der Scheidenwand ist von der Neubildung durchsetzt. In der Umgebung Leukoplakie der Schleimhaut. Histologisch: Plattenepithelkarzinom mit Kankroidperlen. — Operation. Nach ¾ Jahren ist die Patientin noch vollkommen beschwerdefrei.

69jährige Patientin, seit 40 Jahren besteht ein Prolaps. Das Scheidenkarzinom hatte sich seit einigen Monaten entwickelt und nimmt die ganze

vordere Scheidenwand ein. Die Portio als solche ist nicht mehr zu erkennen. Therapie: Operation. — Exitus letalis nach 5 Tagen an Herzinsuffizienz.

12) Fromme (44): Vaginalkarzinom und Prolaps.

49jährige rachitische Patientin. (Zwerg, Grösse 118 cm.), O-Para, seit mehreren Jahren besteht ein Vorfall, seit 4 Monaten an der Vorderfläche des Totalprolapses ein grosses stark jauchendes Geschwür von Handtellergrösse, das blutet und die vordere und rechte Wand der prolabierten Vagina einnimmt. Drüsenschwellungen nicht nachweisbar. Histologisch: Plattenepithelkarzinom. Therapie: Vaginale Totalextirpation.

13) Kleemann (45): Vaginalkarzinom und Prolaps.

73jährige Patientin, 1-Para, seit 33 Jahren in der Menopause. Seit 2 Jahren besteht ein Prolaps. Pessar wurde nie getragen. Keine Blutungen, kein Ausfluss. Befund: Scheide vollkommen prolabiert, in dem Prolaps wird der Uterus getastet. In der Nähe des Ueberganges der Portio in die Scheidenwand findet sich eine ringförmige bis 6 cm breite Geschwürsfläche. Therapie: Totalextirpation. Histologisch: Plattenepithelkarzinom (verhornend).

14) Engelhorn (46): Vaginalkarzinom bei Prolaps.

Ein handtellergrosses Scheidenkarzinom, das sich auf der Vorderwand eines seit 9 Jahren bestehenden Totalprolapses innerhalb weniger Wochen entwickelt hatte. Die Operation bestand in der Extirpation des Karzinoms vom Gesunden aus. Gleichzeitig wurden die karzinomatösen Inguinaldrüsen ausgeräumt. Die Patientin ging 7 Tage nach der Operation an einer Pneumonie zu Grunde. Bei der Sektion konnte kein Karzinom mehr nachgewiesen werden.

15) Nitzsche (47): Vaginalkarzinom bei Prolaps.

69jährige Patientin, bei der ein Totalprolaps besteht. Auf diesem finden sich zwei handtellergrosse Scheidenkarzinome. Es wurde eine Totalextirpation in Lokalanästhesie vorgenommen.

16—17) Natale (26): Vaginalkarzinom bei Prolaps.

77jährige Patientin, seit 4 Monaten blutig-seröser Ausfluss. Befund: Prolaps. Vaginalkarzinom. Histologisch: Plattenepithelkarzinom, teilweise verhornend. Therapie: Radiumbestrahlung, später Röntgenbestrahlung. Nach einem Jahr ein Rezidiv in der Scheide und an der Vulva. Exitus an Kachexie.

75jährige Patientin, seit 20 Jahren Totalprolaps, seit einigen Monaten blutiger Ausfluss. Befund: Totalprolaps, Vaginalkarzinom. Histologisch Plattenepithelkarzinom. Zwei Monate nach Spitaleintritt Tod an Kachexie

18—19) Hauber (48): Vaginalkarzinom und Prolaps.

54jährige Patientin, drei Geburten, davon eine Zangengeburt. Seit 26 Jahren besteht ein Prolaps, der angeblich in seiner Grösse stationär geblieben ist. Patientin hat mehrere Jahre lang ein Pessar getragen. Seit einem halben Jahre Schmerzen im Kreuz und in der Scheide und übelriechender Ausfluss. Befund: Kindskopfgrosser, dunkelroter Prolaps, auf dem sich eine tiefgehende 6 cm lange und 4 cm breite Ulceration findet. Um den Muttermund finden sich 2 ca. dreimarktstückgrosse oberflächliche Ulcerationen. Das tiefe Geschwür ist mit schmierigem grüngelblichem Eiter und nekrotischen Fetzen belegt. Histologisch: Verhornendes Platten-

epithelkarzinom der Vaginalschleimhaut. Therapie: Abtragung der karzinomatösen Massen mit dem Thermokauter, Vereinigung der Wundränder durch tiefgreifende Catgutnähte. Reposition des Prolapses, Colpoperineoplastik. — 1 Jahr später: Rezidiv, Vesicovaginal- und Rectovaginalfistel. Ausfluss stark übelriechend. Behandlung mit Spülungen und Bäder. 3 Monate später Exitus letalis.

59jährige Patientin, drei Geburten, kein Abort. Letzte Menstruation vor 10 Jahren Seit 26 Jahren besteht ein Prolaps (nie behandelt.) Seit 3 Jahren weisslicher Ausfluss, seit einem halben Jahre leichte Blutungen. In letzter Zeit mässige Miktionsbeschwerden und Abmagerung. Befund: Vor der Vulva ein ca. birnengrosser Tumor, dessen ganze rechte Seite stark ulceriert ist und eitrig-jauchige Beläge zeigt. Die Oberfläche ist uneben. Der untere Pol des Tumors besteht aus der stark hypertrophierten und ektropionierten Portio. Die Ulcerationen reichen bis zur Urethra und scheinen auf die heruntergetretene Blase übergegriffen zu haben. Therapie: Abtragung der karzinomatösen Stellen mit dem Themokauter, Portioamputation und Colpoperineoplastik. — Entlassung mit bestehender Vesicovaginalfistel. Operationswunde gut geheilt.

Es berichten ausserdem über Fälle von Vaginalkarzinom mit Prolaps: Radowanska (49), Pschelin und Balazs. Diese Literatur war mir jedoch leider nicht zugänglich.

Folgende Autoren haben vor dem Jahre 1900 Fälle von Prolaps mit Karzinom veröffentlicht: Zizold (50), Linke (51), Schmidt (52), Gebhardt (53), Pmtow (54), Backer (55), Kurtz (56) und Willans (57).

Aetiologie des Genitalprolapses.

Die Ansichten über die Aetiologie des Genitalprolapses sind geteilt. Ed. Martin (62) ist der Meinung, dass die Lage der Beckenorgane im wesentlichen erhalten wird durch den Haftapparat. Im Beckenbindegewebe sind als Verdichtungszonen fascienartige Gewebszüge vorhanden, die an der Cervix eine dichte Masse bilden und von hier nach der seitlichen, hinteren und vorderen Beckenwand ausstrahlen. Sie bilden ein Netzwerk, das Martin als das Retinaculum uteri bezeichnet. Martin glaubt, dass eine primäre Verlagerung des Uterus nur eintreten kann, wenn der Haftapparat (Retinaculum uteri) schadhaft geworden ist.

Im Gegensatz zu Martin sehen Halben und Tandler (63) das wesentliche Moment für die Erhaltung der Lage des Uterus in dem Stützapparat oder muskulären Beckenboden. Der Beckenboden besteht aus dem Diaphragma pelvis rectale (Levator ani) und dem Diaphragma urogenitale. Infolge einer Steigerung des Intraabdominaldruckes vermag sich die Beckenbodenmuskulatur zu kontrahieren. Durch diese Kontraktion wird der Levatorspalt in sagittaler und frontaler Richtung verengt, und so die im Beckenboden befindlichen Lücken geschlossen. Ist dagegen der Stützapparat geschädigt durch Geburtsverletzungen — ganz selten andere Verletzungen (Beckenbrüche, operative Verletzungen, Pfählung), dann wird der nicht mehr suffizient geschlossene erweiterte Hiatus genitalis zur Bruchpforte, aus der die in ihren Druckbereich fallenden Organe herausgepresst werden können. Es ist verständlich, dass mit der Zahl der Geburten die Gelegenheit zu Schädigung des Verschlussapparates steigt und dadurch erklärt sich

auch die grössere Beteiligung Vielgebärender an der Zahl der Prolapsträgerinnen ohne weiteres.

Starke Abmagerung und Fettschwund durch konsumierende Krankheiten, Unterernährung, Elastizitätsverlust der Gewebe im Klimakterium und ganz besonders angeborene Gewebsschwäche (konstitutionelle Minderwertigkeit) können zur Senkung der Beckenorgane Veranlassung geben.

Aetiologie des Collumcarzinoms.

Ueber die Aetiologie des Karzinoms überhaupt und der Collumkarzinoms im besonderen, ist nicht Sicheres bekannt. Man spricht wohl von exogenen Reizen, unter denen man mechanische, thermische, chemische, radioaktive, infektiöse Reize versteht und sieht in ihnen eine mögliche auslösende Ursache für die Karzinomentstehung. Eine andere Theorie ist die der verlagerten Zellen von Cohnheim. Sie besagt: Karzinome entstehen, wenn zur Zeit der Embryonalentwicklung Zellen oder Zellkomplexe abseits der natürlichen Differenzierung unbenutzt liegen geblieben sind und wenn später in irgend einem Augenblick für dieselben sich Wachstumsmöglichkeiten ergeben, d. h. wenn bessere Ernährung erfolgt, oder wenn hemmende Einflüsse der Umgebung wegfallen. Man spricht auch von einer Disposition zu Karzinom. Darunter versteht man, dass bei einzelnen Individuen gewisse Regulationen minderwertig sind, sodass Reize von geringer Grösse ein karzinomatöses Wachstum auszulösen vermögen.

Nachdem wir die allgemeinen Ansichten über die Aetiologie der Karzinome besprochen haben, kommen wir zu der Frage, ob es Voraussetzungen gibt, welche dieses Befallenwerden einer Frau von Karzinom begünstigen. Zu diesen begünstigenden Momenten scheint vor allem die Geburt zu gehören, mit ihren Verletzungen, Narben und manchmal langdauernden chronischen Entzündungen, die von einem fieberhaft verlaufenden Wochenbett zurückbleiben können.

Auch das Alter scheint eine wichtige Rolle zu spielen. Nach einer Statistik von Scholl aus der Döderleinschen Klinik tritt das Uteruskarzinom in 10 Prozent aller Fälle nicht vor dem 30. Lebensjahr auf. Mit steigendem Alter nimmt die Zahl der Karzinomfälle zu bis zum 60. Lebensjahr, wo wieder eine deutliche Abnahme zu erkennen ist. Im allgemeinen treten die Collumkarzinome durchwegs 5—10 Jahre früher auf als Corpuskarzinome. Hier könnte wieder der Einfluss der Geburten eine Rolle spielen. Nullipare erkranken nämlich weit häufiger an Corpuskarzinom als Frauen, die ein- oder mehrmals geboren haben.

Im folgenden führe ich tabellarisch eine Uebersicht über die Häufigkeit von Collumkarzinom und von Descensus und Prolaps in den einzelnen Jahrgängen auf, berechnet auf sämtliche gynäkologische Fälle:

Jahre	Descensus-Prolaps	Collumkarzinom
1920	8,72 %	3,89 %
1921	11,21 »	3,69 »
1922	10,83 »	4,42 »
1923	9,68 »	3,80 »
1924	6,53 »	3,72 »
1925	7,06 »	3,64 »
1926	8,40 »	3,89 »
1927	6,56 »	5,05 »
1928	6,35 »	4,38 »
1929	8,42 »	4,02 »
1930	7,43 »	2,53 »
1931	8,24 »	3,41 »
1932	7,96 »	3,50 »
1933	7,08 »	2,71 »
1934	6,78 »	3,20 »

Vergleichende Alterstabelle.

Alter	20-30	31-40	41-50	51-60	61-70	71-80	81-90
Collum-Karzinom Fälle	2,08 %	10,77 %	27,82 %	35,13%	18,95 %	5,04 %	0,17 %
Descensus-Prolaps Fälle	7,68 »	27,26 »	29,01 »	20,81 »	12,07 »	2,93 »	0,15 »

Aus der vorstehenden Tabelle ersehen wir, dass die grösste Häufigkeit des Collumkarzinoms in das sechste Dezennium, und zwar mit einem ziemlich steilen Prozentanstieg in dieser Altersperiode fällt. während Descensus und Prolaps prozentual am häufigsten im 4. u. 5 Jahrzehnt auftreten. Man kann sogar sagen, dass in dem Lebensabschnitt von 20 bis 40 Jahren Descensus und Prolaps ungefähr dreimal so häufig sind als Collumkarzinom.

Das Durchschnittsalter beträgt bei den von Collumkarzinom befallenen Frauen 52,9 Jahre, bei den mit Descensus und Prolaps behafteten Frauen 46,2 Jahre. Bei den von Karzinom und von Descensus und Prolaps befallenen Frauen beträgt das Durchschnittsalter 60,1 Jahre.

Es folgt eine Tabelle, die über das Alter, die Geburtenzahl und den Zustand des Beckenbodens der von Collumkarzinom befallenen Patientinnen (an dem Frauenspital Basel 1920—1934) Auskunft geben soll.

Anzahl der Fälle	Alter	Geburtenzahl	Zustand des Beckenbodens
6	22-30	0	4 = kräftig 1 = mittelkräftig
3	22-30	1	2 = kräftig
2	22-30	2-4	2 = kräftig
1	22-30	5 u. mehr	1 = kräftig
3	31-35	0	
10	31-35	1	6 = kräftig 2 = mittelkräftig
10	31-35	2-4	6 = kräftig 1 = mittelkräftig
2	31-35	5 u. mehr	2 = kräftig
7	36-40	0	3 = kräftig 1 = mittelkräftig
5	36-40	1	3 = kräftig
20	36-40	2-4	8 = kräftig 5 = mittelkräftig 2 = schlaff
5	36-40	5 u. mehr	2 = kräftig
2	41-45	0	1 = kräftig
13	41-45	1	8 = kräftig 1 = mittelkräftig 1 = schlaff
38	41-45	2-4	17 = kräftig 9 = mittelkräftig
20	41-45	5 u. mehr	7 = kräftig 2 = mittelkräftig 1 = schlaff
3	46-50	0	1 = kräftig 1 = mittelkräftig
13	46-50	1	6 = kräftig 6 = mittelkräftig
41	46-50	2-4	17 = kräftig 9 = mittelkräftig 2 = schlaff

Anzahl der Fälle	Alter	Geburtenzahl	Zustand des Beckenbodens
30	46-50	5 u. mehr	14 = kräftig 5 = mittelkräftig
18	51-60	0	5 = kräftig
31	51-60	1	14 = kräftig 4 = mittelkräftig 1 = schlaff
92	51-60	2-4	37 = kräftig 11 = mittelkräftig
61	51-60	5 u. mehr	18 = kräftig 12 = mittelkräftig 4 = schlaff
9	61-70	0	6 = kräftig
13	61-70	1	4 = kräftig 3 = mittelkräftig
36	61-70	2-4	10 = kräftig 3 = mittelkräftig 4 = schlaff
51	61-70	5 u. mehr	8 = kräftig 12 = mittelkräftig 4 = schlaff
1	71-80	0	
4	71-80	1	1 = kräftig 1 = schlaff
9	71-80	2-4	1 = kräftig 2 = mittelkräftig
15	71-80	5 u. mehr	2 = kräftig 5 = mittelkräftig 3 = schlaff
—	80 u. mehr	0	—
—	80 u. mehr	1	—
1	80 u. mehr	2-4	1 = mittelkräftig
—	80 u. mehr	5 u. mehr	—

Anzahl der Geburten der von Collumkarzinom befallene Frauen.

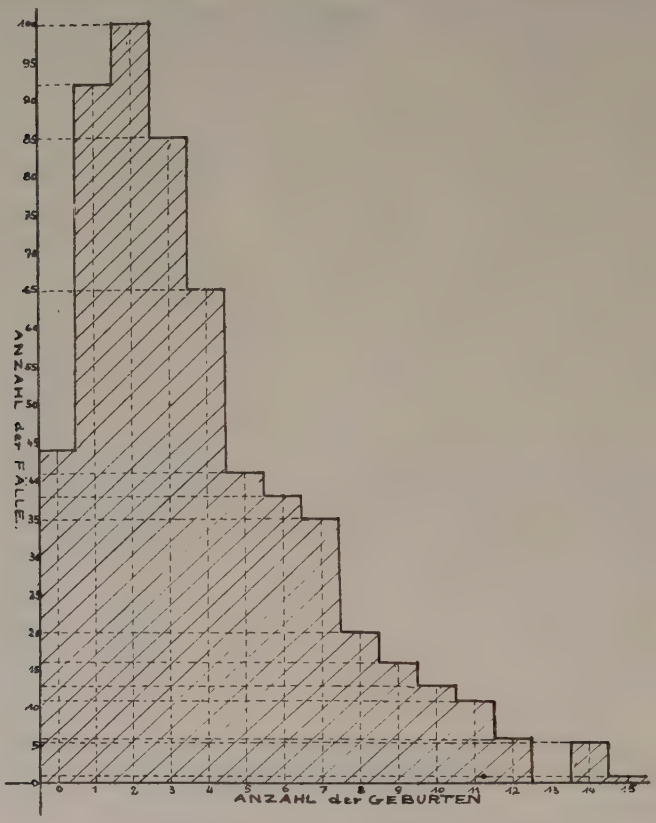

Aus der vorhergehenden Tabelle ersehen wir, dass die grösste Häufigkeit der Collumkarzinome in das sechste Jahrzehnt fällt. In bezug auf die Geburtenzahl gilt heute als bewiesen, dass Erst- und Mehrgebärende viel häufiger von Collumkarzinom betroffen sind als Nullipare. Wenn man die Angaben über den Zustand des Beckenbodens betrachtet, so sieht man, dass in der grössten Mehrzahl der Fälle der Beckenboden entweder kräftig oder mittelkräftig ist. Fassen wir die Zahlen aus der vorangegangenen Tabelle zusammen, so ergibt sich:

Zustand des Beckenbodens	Prozentzahl der Fælle
kræftig	64,48 %
mittelkræftig	28,65 »
schlaff	6,86 »

Zum Vergleich sei hier eine Tabelle über den Zustand des Beckenbodens bei Descensus und Prolaps aufgestellt. Es zeigt sich, dass in ⅓ der Fälle der Beckenboden schlaff ist.

Zustand des Beckenbodens	Prozentzahl der Fælle
kræftig	35,13 %
mittelkræftig	32.02 »
schlaff	32,83 »

Daraus ist zu ersehen, dass die an Prolaps leidenden Frauen zu der Gruppe der konstitutionell minderwertigen, während die an Carcinom leidenden Frauen wenigstens in der Mehrzahl nicht zu dieser Gruppe gehören.

Die häufigste Ursache für die Senkung und den Vorfall des Uterus ist in dem Geburtstrauma gelegen. Die nachfolgenden Tabellen sollen darüber Aufschluss geben. Es zeigt sich, dass Erst- und Mehrgebärende viel häufiger von Descensus und Prolaps betroffen sind als Nullipare. Die Fälle stammen aus dem Frauenspital Basel von 1920 bis 1934.

Anzahl der Geburten der von Prolaps und Descensus befallene Frauen.

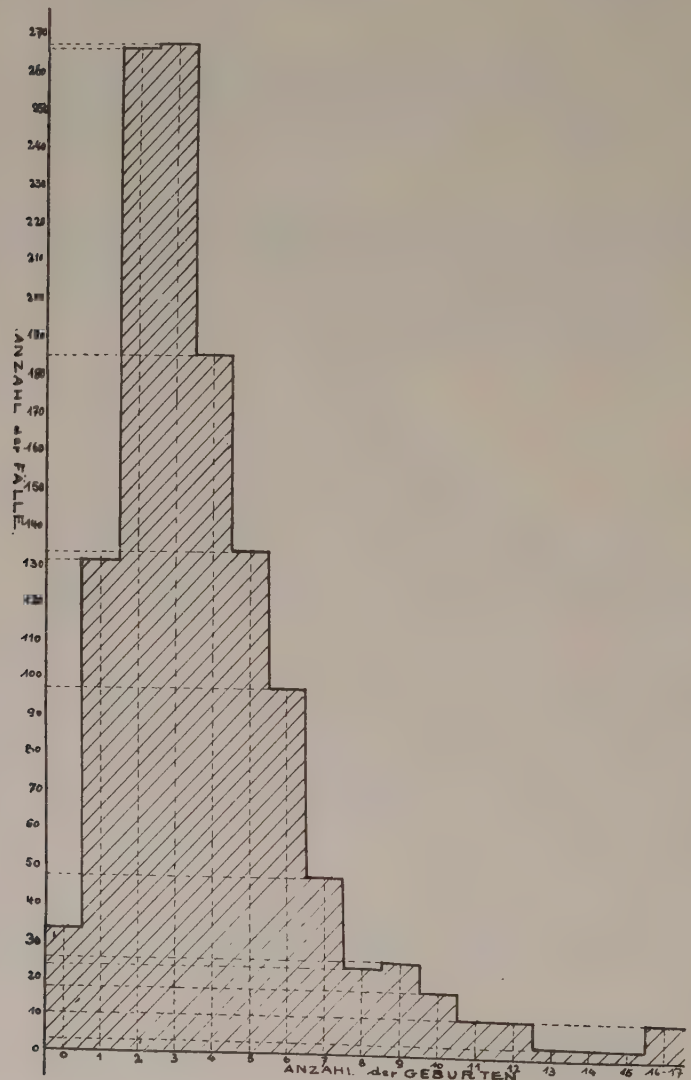

SCHLUSSFOLGERUNG.

Wie weiter oben angeführt wurde, spielt der Zustand des Beckenbodens eine wichtige Rolle bei der Entstehung eines Descensus oder eines Prolapses. Aus der Statistik des Frauenspitals Basel über Descensus und Prolaps ersieht man, dass ein ziemlich grosser Prozentsatz der an diesen Erkrankungen leidenden Frauen einen schlaffen Beckenboden aufweisen. Dagegen ist der Beckenboden bei den von Karzinom befallenen Frauen in der grössten Mehrzahl der Fälle entweder kräftig, oder mittelkräftig.

Es ist klar, dass die an Prolaps leidenden Frauen konstitutionell minderwertig sind, während diejenigen Frauen, die an Carcinom leiden, nicht, oder doch vorwiegend nicht als konstitutionell minderwertig zu betrachten sind. Darin mag die Erklärung liegen, dass die Kombination der beiden Erkrankungen eine verhältnismässig seltene ist.

Zum Schluss sei mir gestattet, meinem hochverehrten Lehrer, Herrn Professor Dr. A. Labhardt, Direktor der Universitäts-Frauenklinik Basel, für die gütige Ueberlassung des Themas und die freundlichen Anregungen während der Arbeit meinen verbindlichsten Dank auszusprechen.

LITERATURVERZEICHNIS.

1) HAMANT und MENGE: zit. nach Tourneaux (8)
2) LERICHE: zit. nach Tourneaux (8)
3) FORGUE und PAUCHET: zit. nach Tourneaux (8)
4) GREGOIRE und SAVARIAND: zit. nach Tourneaux (8)
5) LUMIERE: zit. nach Tourneaux (8)
6) KUSTNER: zit. nach Loser (42)
7) KOBLANCK: Halban-Seits. — Biologie u. Pathologie des Weibes. Bd. IV, S. 692
8) TOURNEAUX: Karzinom des prolabierten Collum uteri. Gynéc et Sem. gynéc 33 (1934). Ref. Zbt. f. Gyn., Band 591 (1935), S. 810.
9) HOEGLER: Ueber das Zusammentreffen von Portiokarzinom und Prolaps. Arch. f. Gyn., Band 150 (1932), S. 135
10) LAHM: Halban-Seitzs Biologie und Pathologie des Weibes. Band 4, S. 692
11) DELVEAU: Bruxelles Méd. Band 12 (1930—31), S. 325.
12) EMMERT und TAUSSIG: Cancer and Prolaps of the Uterus. Amer. J. of Obst. and Gyn. Vol. 27 (1934), p. 521
13) LEHMANN and JONES: Primary carcinoma of the vagina. Internat. Clin. 3, Ser. 42, p. 274. Ref. Ber. Gyn. und Geb. Band. 24 S. 375.
14) MOENCH: Primary Epithelioma of the Vagina. Amer. J. of Obst. and Gyn. Vol. 22 (1931), p. 837
15) KRYSKA: Weiblicher Genitalkrebs. Statistik von 1884—1928. Cas. lék. cesk. 1929, II, 1465—1468. Ref. Ber. Gyn. und Geb. Band 17 S. 730
16) SAMSON L.: Behandlungsergebnisse weiblicher Genitalcarcinome. Inaug. Diss. Hamburg 1931.
17) WESTMANN A.: Die Resultate der Behandlung der Vaginalkrebs im «Radiumhemmet» zu Stockholm. Rev. pract. de radiumterapia Band 2, Nr. 1, S. 23. Ref. Ber. Gyn. und Geb. Band 12, S. 751
18) GOLDBERGER, E.: Primäre Scheidenkarzinome. Zeitschr. f. Geb. und Gyn. Band 92 (1928). S. 338
19) MATTMUELLER, G.: Beitrag zur Statistik der Genital-Karzinome. Inaug. Diss. Basel 1922
20) PELHANI, P.: Carcinoma des Frauenspitals in Laibach in den Jahren 1920 bis 1934. Zdravn. Vestn. 7 (1935), S. 225. Ref. Ber. Gyn. und Geb. Band 30, S. 681
21) ZOLOKAR, A.: 900 Fälle von weiblichen Genitalkarzinom. Med. Pregl. 10 (1935), S. 65. Ref. Ber. Gyn. und Geb. Band 30, S. 52
22) LABHARDT, A.: Halban-Seitzs Biologie und Pathologie des Weibes, Band 3 (1924), S. 1298
23) FRANKL, O.: Unser Tumormaterial vor und nach dem Kriege. Mschr. f. Geb. und Gyn. Band 89 (1931), S. 315.
24) SANNICANDRO, G: Rilievi clinico-statistici sui tumori dell' apparato genitale femminile, dessunti dal materiale ginecologica della regia clinica ostetrico-ginecologica di Bari. — Atti 3 Conv. naz. per. la Lotta contro il Cancro. S. 597 (1934). — Ref. Ber. Gyn. und Geb. Band 30, S. 683.
25) JAGUNOW: zit. nach Frankl (23)
26) NATALE, P.: Prolasso e cancro della portio. Prolasso e cancro della vagina. — Tumori, II, s. 8, S. 83 (1934). Ref. Ber. Gyn. und Geb. Band 27, S. 42
27) KRAUL, L.: Totalprolaps und Karzinom. Zbt. f. Gyn. Band 53 II (1929), S. 2104
28) HEIDLER, H.: Drei Fälle von Genitalprolaps und Carcinoma colli uteri. Zbt. f. Gyn. Band 57 III (1933), S. 2941.
29) MAC LEOD: Carcinoma of the prolapsed Cervix. Brit. Med. Jour. 1926, Vol. 2 p. 12
30) GUTHRIE and BACHE: The Infrequency of Carcinoma of the Cervix with complete Procidentia. Annales of Surg. Vol. 96 p. 796
31) SNOW: Ein Fall von Carcinom des prolabierten Uterus. Mschr. f. Geb. und Gyn. 1901, Bd. 14, S. 451
32) LITTAUER: Kollossalprolaps mit Carcinomentwicklung am Muttermund. Gesell. f. Geb. und Gyn. in Leipzig, Sitzung v. 11. 3. 1912. Ref. Zbt. f. Gyn. Band 36 II, S. 1187
33) HALBAN, J.: Prolaps uteri et vagina mit Portio Carcinom. Geb. Gyn. Gesell. in Wien. Sitzung v. 8. 4. 1924. Ref. Zbt. f. Gyn. Band 48 II, S. 2443

34) BOUKALIK, W. F.: Carcinoma of the Cervix with complete Procidentia. Am. Jour. of Obst. and Gyn. 1934, vol. 27, p. 620
35) BRADY, L.: Cancer of the cervix and vagina in a case of complete procidentia. Amer. Jour. of Obst. and Gyn. 1935, vol. 30, p. 277.
36) SMITH, G. V.: Persönliche Mitteilung von noch unpublizierten Fällen.
37) FLECK: Primäres Carcinom der vollkommen invertierten Scheide mit Totalprolaps des Uterus. Arch. f. Gyn. 1901, Bd. 64, S. 877
38) KIRSCHNER: Inaug. Diss. Erlangen 1905
39) MORALLER: Kranke mit totalem Uterus-Vaginalprolaps u. Scheidenkarzinom. Ztschr. f. Geb. und Gyn. 1907, Bd. 60, S. 288
40) RUGE, H.: Carcinoma vagina und Prolaps. Ges. f. Geb. und Gyn. zu Berlin. Sitzung 26. 4. 07 Ref. Zbt. f. Gyn. Band 31, S. 1288
41) VEIT: Zur Karzinomstatistik. Freie Vereinigung Mitteldeut. Gyn. Sitzung v. 16. 1. 1910. Ref. Zbt. f. Gyn. 1910, Bd. 341, S. 357
42) LOSER, W.: Carcinoma vaginae mit Prolaps. Inaug. Diss. Basel 1913
43) von FRANQUE: Leukoplakie und Carcinoma vaginae et uteri. Ztschr. f. Geb. und Gyn. 1907, Bd. 60, S. 236
44) FROMM: Carcinoma vaginae bei Totalprolaps. Freie Ver. Mitteldeut. Gynäkol. Sitzung 25. 4. 1909. Ref. Zbt. f. Gyn. 1909, Bd. 331, S. 852
45) KLEEMANN: Carcinoma Vaginae bei Totalprolaps. Mschr. f. Geb. und Gyn. 1904, Bd. 51, S. 252
46) ENGELHORN: Scheidenkarzinom bei Totalemprolaps. Fränk. Gesell. f. Geb.- und Frauenheilkunde. Sitzung v. 26. 1. 1908. Ref. Münch. Med. Wschr. 1908, Nr. 14, S. 767
47) NITZSCHE: Totalprolaps mit Scheidenkarzinom. Nürnberger Med. Gesell. und Polikl. Sitzung v. 22. 2. 1912. Ref. Münch. Med. Wschr. 1912, Nr. 23, S. 1300
48) HAUBER, J.: Ueber das primäre Carcinom der Vagina und seine Behandlung. Inaug. Diss. München 1909
49) RADOWANSKA: Karzinom der prolabierten Vagina. Beitrag zur Aetiologie des Karzinoms. Verhandl. d. gyn. Sekt. der poln. Naturf. Versamml. Juli 1911, S. 248
50) ZIZOLD: zit. nach Loser (42)
51) LINKE: zit. nach Loser (42)
52) SCHMIDT: zit. nach Loser (42)
53) GEBHARDT: zit. nach Loser (42)
54) POMTOW: Carcinoma Uteri prolapsi. Inaug. Diss. Berlin 1893
55) BACKER, J.: Ueber Aetiologie und Therapie des Gebärmutterkrebs. Arch. f. Gyn. 1897, Bd. 53, S. 47
56) KURTZ: Ueber Carcinom am prolabierten Uterus. Inaug. Diss. Tübingen 1894
57) WILLIAMS: Cancer of the Uterus. The Harvian Lectures for 1886, London 1888, p. 19.
58) KAUFMANN, F.: Krebsstatistik-Untersuchungen, mit besonderer Berücksichtigung der Zeit vor, während und nach dem Kriege. Zbt. f. Gyn. 1926, Bd. 50, S. 198
59) DIETAL und EISEN: Zur Aetiologie. Hgufigkeit und Behandlung des Uterus Carcinom. Münch. Med. Wschr. 1930 II, S. 2183
60) SCHMIDT, W.: Ein Fall von Krebs der vorgefallenen Gebärmutter. Mschr. f. Geb. und Gyn. 1898, Bd. 7, S. 506
61) WEIBEL, W.: 25 Jahre «Wertheimscher» Carcinomoperation. Arch. f. Gyn. 1929, Bd. 135, S. 53
62) MARTIN, Ed.: Handbuch der Gyn. Veit-Stoekel, III. Aufl., Bd. V, 1. Hälfte, S. 862
63) HALBAN und TANDLER: Handbuch d. Gyn. Veit-Stoekel, III. Aufl., Bd. V, 1. Hälfte, S. 861.